

Reinaldo Páez-Zumárraga ⁽¹⁾
 Braulio Martínez-Burbano ⁽²⁾
 Fernando Riera-Cruz ⁽³⁾
 Luis F. Ulloa ⁽⁴⁾
 Ramiro Montenegro ⁽⁵⁾
 Diego Javier Páez ⁽⁶⁾

Stent SILK-plus[®] diversor de flujo en el tratamiento de aneurisma intracraneal: primer uso en Ecuador y Latinoamérica

Introducción

Los aneurismas intracraneales son lesiones comunes. Los estudios de autopsia indican una prevalencia en la población adulta entre 1% y 5%. El 80% están localizados en la circulación anterior y la mayoría de aneurismas son pequeños. Son considerados lesiones adquiridas en forma esporádica, sin embargo han sido descritas formas familiares^[1].

La mayor complicación es la hemorragia subaracnoidea no traumática, se debe a la ruptura de un aneurisma. El riesgo anual de ruptura varía entre 0.05% a 4%. La ruptura de un aneurisma intracraneal es un evento devastador con una alta mortalidad y relativamente pobre pronóstico^[2]. En la actualidad el tratamiento endovascular es considerado el tratamiento de primera línea para los aneurismas intracraneales^[3].

Presentamos un caso en el cual se empleó por primera vez en Ecuador y Latinoamérica un stent SILK-plus[®] [Balt Extrusion, Francia], variante con mayor fuerza radial (expansión y adaptación a la arteria) que su antecesor.

Presentación del caso

Se trató de una mujer de 59 años de edad, con antecedentes de hipertensión arterial e insuficiencia renal crónica terminal desde el año 2001, sometida regularmente a diálisis peritoneal. En el año 2004 presentó una hemorragia subaracnoidea y un hematoma parenquimatoso fronto-parietal derecho, secundarios a la ruptura de un aneurisma de la arteria cerebral media derecha. Fue internada en el servicio de Neurocirugía del Hospital Carlos Andrade Marín (Quito-Ecuador) y sometida a tratamiento quirúrgico (embarrilamiento) para cierre del aneurisma. La fase aguda de la enfermedad y la cirugía efectuada no tuvieron complicaciones. La paciente mantenía una vida funcional independiente.

En el año 2011 acudió a consulta del servicio de Neurología para control clínico. Se le solicitó una TAC cerebral simple, en la cual se encontró una imagen compatible con un aneurisma de la arteria cerebral media derecha y estigma quirúrgico en zona adyacente. En la AngioTAC cerebral se confirmó la presencia de un aneurisma que medía 14 x 12 mm, ubicado en el segmento M1 de la arteria cerebral media; figura 1. Del domo de la bolsa aneurismática nacían 2 ramas terminales, por lo que se decidió la colocación de un stent diversor de flujo SILK-plus[®] de Balt Extrusion, Francia.

El procedimiento se efectuó en el Servicio de Angiografía e Intervencionismo del Hospital Vozandes Quito, utilizando un Angiógrafo "Siemens Axiom Artis U". Se empleó un introductor femoral largo de 80cm, un catéter guía Fargomax[®] (Balt Extrusion) por el que se introdujo una micro guía Traxcess Hybrida[®] (Microvention Terumo) y un Micro-catéter Vasco 2[®] (Balt Extrusión), los que permitieron desplazar al dispositivo de reconstrucción arterial SILK-plus[®], por la carótida interna derecha e impulsarlo por la recorrido de la arteria cerebral media para que atravesase, cual pequeño túnel, por el interior de la bolsa aneurismática, redistribuya el flujo sanguíneo hacia la arteria cerebral media, merme el llenado del aneurisma haciéndolo perder volumen y reconstruya la porción arterial que se había dilatado en forma de aneurisma fusiforme. El control radiológico demostró una inmediata reducción del tamaño del aneurisma; figura 1. Luego del procedimiento, la paciente fue direccionada a la Unidad de Terapia Intensiva del Hospital Vozandes y recibió el alta a las 24 horas, sin presentar complicaciones.



Este artículo está bajo una licencia de Creative Commons Attribution-NonCommercial-NoDerivs 3.0 Unported License

OPEN ACCESS

- 1 Médico, Neurorradiólogo Intervencionista; Jefe del Servicio de Resonancia Magnética, Hospital Vozandes Quito.
- 2 Médico, Neurólogo Clínico; Departamento de Enfermedad Cerebrovascular, Servicio de Neurología Clínica, Hospital Carlos Andrade Marín.
- 3 Médico, Radiólogo Intervencionista; Jefe del Servicio de Radiología, Hospital Carlos Andrade Marín.
- 4 Médico, Radiólogo Intervencionista; Jefe del Servicio de Radiología, Hospital Provincial General de Latacunga.
- 5 Médico, Neurólogo; Jefe del Servicio de Neurología, Hospital Carlos Andrade Marín
- 6 Estudiante de Medicina; Pontificia Universidad Católica del Ecuador

Correspondencia:
 Dr. Reinaldo Páez
 E-mail: paezzuma@uio.satnet.net

Recibido: 10 - Enero - 2012
Aceptado: 24 - Enero - 2012

Palabras clave: Aneurisma intracraneal, Adulto, Angiografía cerebral, Stents, Reporte de caso

Rev Med Vozandes 2012; 23: 59-60

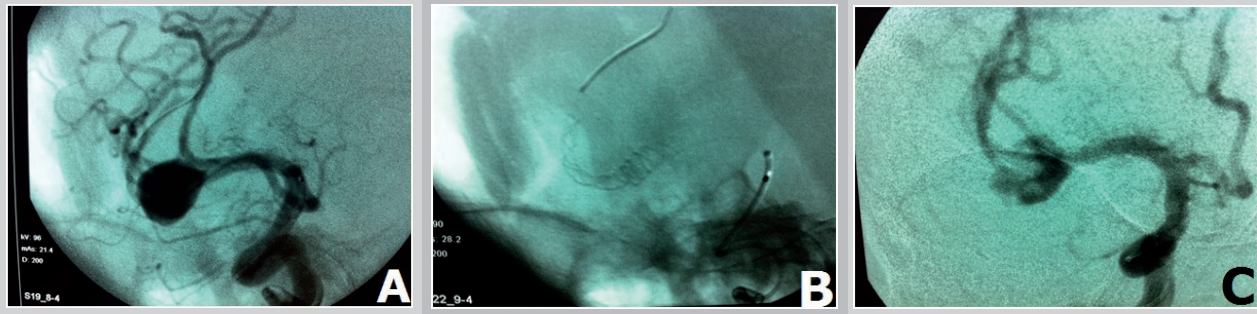


Figura 1. Aneurisma fusiforme "embarrilado" de la arteria cerebral media derecha (**panel A**). Stent Silk-plus® desplegado a través del aneurisma, como un túnel que une los segmentos distal y proximal de la arteria cerebral media derecha (**panel B**). Reducción inmediata del tamaño del aneurisma, luego de colocado el stent (**panel C**).

Comentario

La incidencia de hemorragia subaracnoidea por ruptura aneurismática se incrementa con la edad; ocurre más frecuentemente entre los 40 a 60 años y es 1.6 veces más frecuente en mujeres que en varones^[4]. Entre los principales factores de riesgo para hemorragia subaracnoidea aneurismática se cuentan: estado de fumador, sexo femenino e hipertensión arterial^[5]. Los aneurismas rotos tienen un alto riesgo de resangrado subsecuente, tanto en la fase aguda de una hemorragia subaracnoidea como en fases tardías, con una tasa del 3% anual luego del tercer mes del sangrado. Cada ruptura adicional incrementa el riesgo de morbilidad y mortalidad^[1,2].

La paciente que presentamos, tenía todos los factores mencionados anteriormente, con un estado funcional normal. Como existió un manejo terapéutico quirúrgico inicial sin cierre del aneurisma, la opción de llegar a una solución definitiva consistía en la realización del tratamiento endovascular con colocación de un *stent* divisor de flujo^[3, 6-8].

Conflictos de interés

Ninguno de los autores ha recibido remuneración alguna de parte de los vendedores de materiales, ni tiene inversiones con las casas comerciales que distribuyen los productos utilizados en este procedimiento, ni en otros casos de neurointervencionismo.

Referencias

1. Brisman J, Song J, Newell D. Cerebral aneurysms. *N Engl J Med* 2006; 355: 928 - 39.
2. The International Study of Unruptured Intracranial Aneurysms Investigators. Unruptured intracranial aneurysms – risk of rupture and risks of surgical intervention. *N Engl J Med* 1998; 339: 1725 - 33.
3. Wong GK, Kwan MC, Ng RY, Yu SC, Poon WS. Flow diverters for treatment of intracranial aneurysms: current status and ongoing clinical trials. *J Clin Neurosci* 2011; 18: 737 - 40.
4. Vogel T, Verreault R, Turcotte J, Kiesmann M, Berthel M. Intracerebral aneurysms: a review with special attention to geriatric aspects. *J Gerontol A Biol Sci Med Sci* 2003; 58: 520 -24.
5. Feigin VL, Rinkel GJ, Lawes CM, Algra A, Bennett DA, van Gijn J, et al. Risk factors for subarachnoid hemorrhage. An updated systematic review of epidemiological studies. *Stroke* 2005; 36: 2773 - 80.
6. Lubicz B, Collignon L, Raphaeli G, Pruyo JP, Bruneau M, De Witte O, et al. Flow-diverter stent for the endovascular treatment of intracranial aneurysms. a prospective study in 29 patients with 34 aneurysms. *Stroke* 2010; 41: 2247 - 53.
7. Pierot L. Flow diverter stents in the treatment of intracranial aneurysms: Where are we? *J Neuroradiol* 2011; 38: 40 - 46.
8. Tähtinen OI, Manninen HI, Vanninen RL, Seppänen J, Niskakangas T, Rinne J, et al. The Silk flow diverting stent in the endovascular treatment of complex intracranial aneurysms: technical aspects and mid-term results in 24 consecutive patients. *Neurosurgery* 2011; Aug 20 [Epub ahead of print]. PMID: 21866071.
9. Wanke I, Forsting M. Stents for intracranial wide-necked aneurysms: more than mechanical protection. *Neuroradiology* 2008; 50: 991 - 98.