

Milton Oswaldo Araujo ⁽¹⁾
 María Dolores Justicia Andrade ⁽²⁾
 José Ricardo Negrete ⁽³⁾
 Katherine Romero ⁽⁴⁾



Este artículo está bajo una licencia de Creative Commons Attribution-NonCommercial-NoDerivs 3.0 Unported License

- 1 Cirujano General, Hospital Vozandes, Quito - Ecuador.
 2 Postgradista Cirugía General, Pontificia Universidad Católica del Ecuador, Quito.
 3 Servicio Imagen, Hospital Vozandes, Quito - Ecuador.
 4 Cirujano General, Hospital Vozandes, Quito - Ecuador.

ORCID ID:

Milton Oswaldo Araujo
<https://orcid.org/0000-0003-1003-5648>
 María Dolores Justicia Andrade
<https://orcid.org/0000-0002-6793-9130>
 José Ricardo Negrete
<https://orcid.org/0000-0002-9453-1667>
 Katherine Romero
<https://orcid.org/0000-0001-5604-0026>

Recibido: 26 - junio - 2019
Aceptado: 2 - septiembre - 2019
Publicado: 1 - noviembre - 2019

Correspondencia:

Dr. Milton Araujo Parra
 E-mail: moswaldpa@hotmail.com

Palabras clave: Gallstone, Intestinal Obstruction, Biliary Fistula / Cálculo biliar, obstrucción Intestinal, fístula biliar

Forma de citar este artículo:

Araujo M, Justicia D, Romero K, Negrete R. Íleo biliar. Rev Med Vozandes 2019; 30 (1): 37 - 38

Íleo biliar

El íleo biliar representa el 1-4% de obstrucciones intestinales mecánicas con mayor incidencia en mayores de 65 años (25%), predominantemente en mujeres (relación 3,5:1)^(1,2), se caracteriza por impactación de un cálculo biliar grande ($\geq 3\text{cm}$) en la luz intestinal a través de una fístula ^(1,2).

Se trata de paciente femenina de 77 años con Hipertensión arterial controlada, que acude por dolor abdominal difuso tipo cólico de 24 horas de evolución. Al examen físico el abdomen distendido, doloroso a la palpación profunda, sin peritonismo, ruidos hidroaéreos ausentes. La radiografía de abdomen con niveles a desnivel. Se manejó inicialmente de forma conservadora. Los exámenes revelaron leucocitosis, y la ecografía abdominal mostró un asa intestinal ocupada por imagen hiperecogénica con sombra acústica posterior (**Figura1**); se decide realizar tomografía abdomino-pélvica contrastada, evidenciando neumobilia en lóbulo hepático izquierdo, colédoco dilatado (11 mm), distensión duodenal, yeyunal y zona de transición con imagen intraluminal calcificada de 3.2cm (**Figura2**). Con estos hallazgos la conducta fue exploración quirúrgica, encontrando masa yeyunal, ubicada a 40cm del ángulo de Treitz. En la enterotomía se extrajo gran lito que causaba obstrucción completa (**Figura3**). Seguidamente se realizó enterografía y el procedimiento concluyó sin complicaciones. La paciente evolucionó favorablemente y fue dada de alta al tercer día.

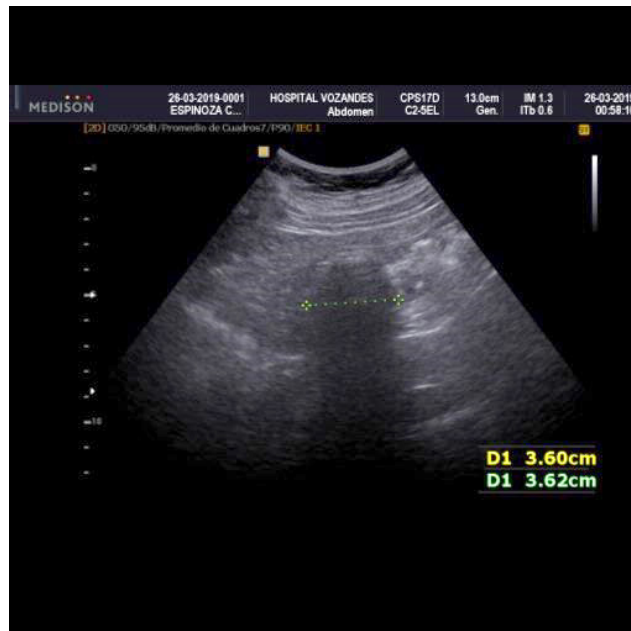


Figura 1. Ecografía Abdominal que muestra la presencia de una imagen hiperecogénica que deja sombra acústica posterior de aproximadamente 3.6 cm de diámetro en un asa intestinal.

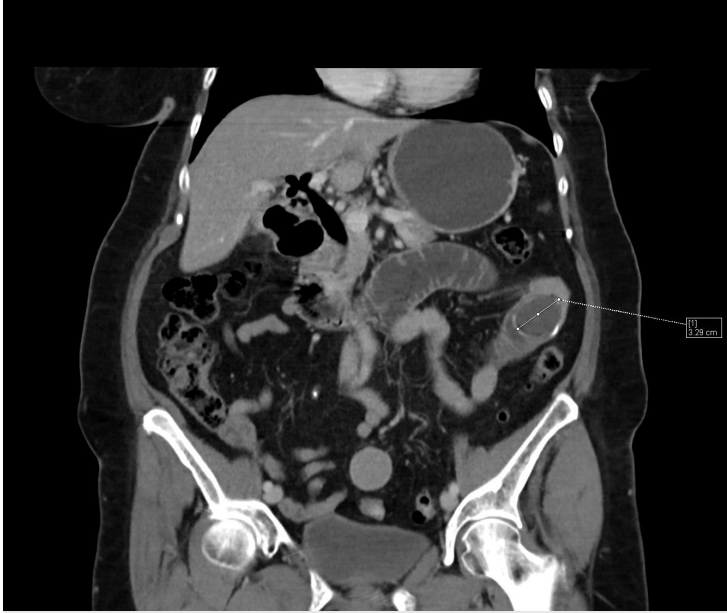

Figura 2. Tomografía Computarizada de abdomen y pelvis. Se observa una imagen hipodensa en región lateral izquierda que ocupa por completo la luz de un asa intestinal.

En 1941 Rigler, Borman y Noble describieron los signos clásicos, conocidos como "Triada de Rigler" (40-50%): cálculos ectópicos, neumobilia (signo de Gotta-Mentschler), y distensión de asas intestinales⁽²⁾. Dos de tres establece el diagnóstico. La fístula puede ser colecisto-duodenal (65%-75%), principalmente íleon terminal (70%); colecisto-colónica (10%-25%); o colecisto-gástrica (5%); y formarse por colecistitis recurrente (0.3-0.5%) o secundaria al síndrome de Mirizzi.

La TAC con medio de contraste es el método de elección para el diagnóstico, con sensibilidad $\geq 90\%$. El tratamiento está encaminado a resolver la obstrucción intestinal, previa estabilización del paciente, y la cirugía continúa siendo el manejo de elección en estos pacientes.

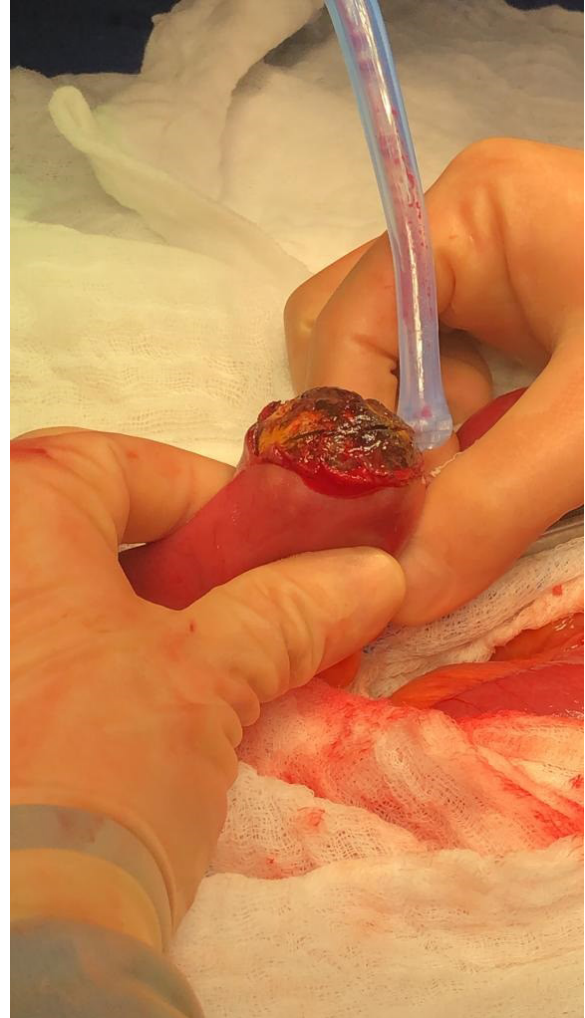

Figura 3. Asa yeyunal con presencia de masa que causa obstrucción intestinal completa. Nótese el cambio de coloración de la misma y la presencia de un gran lito intraluminal al realizar la enterotomía.

Referencias

1. Martín-Pérez J, Delgado-Plasencia L, Bravo-Gutiérrez A, Burillo-Putze G, Martínez-Riera A, Alarcó-Hernández A, et al. [Gallstone ileus as a cause of acute abdomen. Importance of early diagnosis for surgical treatment]. *Cir Esp*. 2013 Oct;91(8):485-9. doi: 10.1016/j.ci-resp.2013.01.021.
2. Ploneda-Valencia CF, Gallo-Morales M, Rinchon C, Navarro-Muñiz E, Bautista-López CA, de la Cerda-Trujillo LF, et al. Gallstone ileus: An overview of the literature. *Rev Gastroenterol Mex*. 2017 Jul -Sep;82(3):248-254. doi: 10.1016/j.rgmx.2016.07.006.